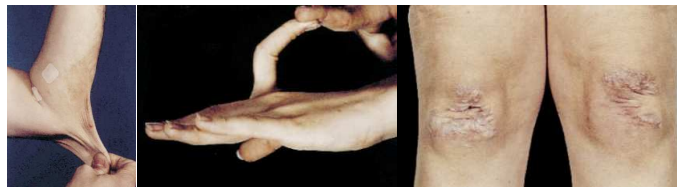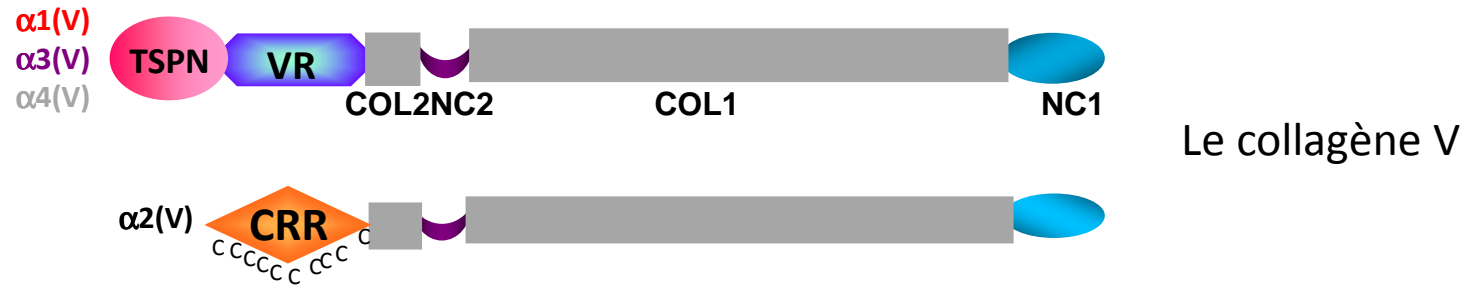
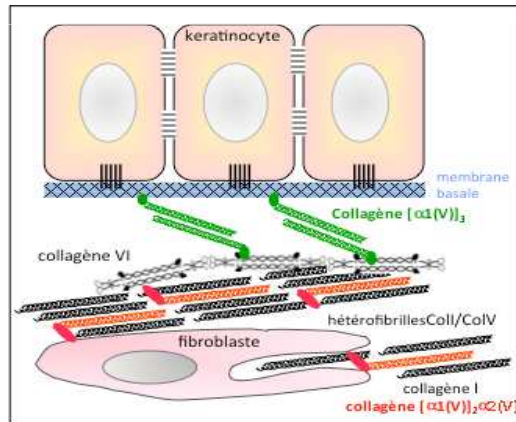


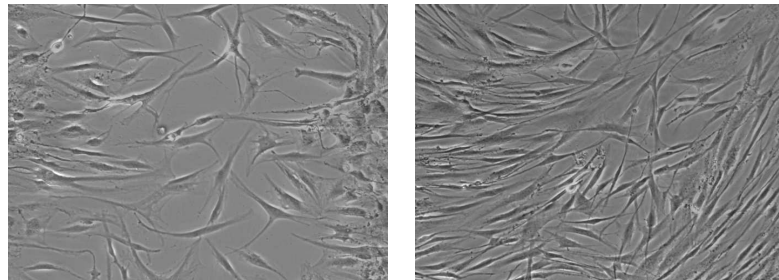
# Mécanismes moléculaires et cellulaires impliqués dans une pathologie rare des tissus conjonctifs : le syndrome d'Ehlers-Danlos classique



Le syndrome d'Ehlers-Danlos



Localisation du collagène V dans la peau



Fibroblastes de peau de patients v/s contrôle après test de migration